Αιμάτωμα όρχεως σε ανήλικο με επώδυνη διόγκωση όρχεως

Α. Ζησόπουλος, Χ. Σιδηρόπουλος, Γ. Ζιτιρίδης, Χ. Παναγιωτίδης

Ουρολογικό - Ογκολογικό Τμήμα Α.Ν.Θ. Θεαγένειο

Παρουσιάζουμε την περίπτωση ενδοορχικής αιμορραγίας σε νεαρό αγόρι ηλικίας 15 ετών που εμφανίστηκε με επώδυνη διόγκωση αριστερού όρχεως, από τριμήνου, χωρίς προηγούμενο ατομικό ή οικογενειακό ιστορικό. Το περιστατικό μετά τον αρχικό κλινικό, εργαστηριακό και απεικονιστικό έλεγχο αντιμετωπίστηκε με απλή παρακολούθηση και υπερηχογραφικό επανέλεγχο σε τακτά χρονικά διαστήματα. Η σπάνια αλλά καλοήθης αυτή κατάσταση αντιμετωπίστηκε τελικά με ερευνητική οσχέου και ορχεκτομή.

ΛΕΞΕΙΣ ΕΥΡΕΤΗΡΙΑΣΜΟΥ: ***ΑΙΜΑΤΩΜΑ ΟΡΧΕΩΣ, ΕΝΔΟΟΡΧΙΚΗ ΑΙΜΟΡΡΑΓΙΑ***

ΕΙΣΑΓΩΓΗ

Η ανώδυνη διόγκωση του όσχεου σε ενήλικα συνήθως παραπέμπει στην ύπαρξη όγκου, αλλά και σε άλλες αιτίες όπως η υδροκήλη ή η σπερματοκήλη. Ωστόσο, υπάρχουν και αιτίες επώδυνης διόγκωσης του όσχεου λιγότερο ή περισσότερο συχνές, από τις οποίες πρέπει να γίνει διαφοροδιάγνωση και αποκλεισμός τους, όπως η ορχίτιδα, η ορχεοεπιδιδυμίτιδα, το αιμάτωμα, η συστροφή, η εντοπισμένη αγγειίτιδα του όρχεως και οι συστηματικές αγγειίτιδες.[1,2]

Η ενδοορχική αιμορραγία παρουσιάζεται συνήθως ως αποτέλεσμα τραυματισμού ή κακοήθειας. Άλλες λιγότερο συχνές αιτίες είναι η αιμορραγική διάθεση, η αγγειοπάθεια, η θρόμβωση και οι αγγειίτιδες. Η αυτόματη ενδοορχική αιμορραγία είναι σπάνια, ειδικά όταν αναφερόμαστε στον παιδιατρικό πληθυσμό.[3,4]

Σκοπός της εργασίας μας είναι να παρουσιάσουμε την ενδιαφέρουσα περίπτωση αυτόματης ενδοορχικής αιμορραγίας σε ανήλικο ασθενή ηλικίας 15 ετών.

ΠΕΡΙΓΡΑΦΗ ΤΗΣ ΠΕΡΙΠΤΩΣΗΣ

Η περίπτωσή μας αφορά αγόρι, ηλικίας 15 ετών, χωρίς προηγούμενο ιστορικό. Ο ασθενής προσήλθε στα εξωτερικά ιατρεία της Κλινική μας αιτιώμενος επώδυνη διόγκωση του αριστερού ημιόσχεου από τριμήνου. Από το ατομικό ιστορικό δεν προέκυψαν συνοδά συμπτώματα, ούτε αναφορά τραυματισμού ή αιμορραγικής διάθεσης. Το οικογενειακό ιστορικό ήταν επίσης ελεύθερο. Η κλινική εξέταση έδειξε ψηλαφητή επώδυνη μαλθακή μάζα στον κάτω πόλο του αριστερού όρχεως με μικρή διόγκωση σε σχέση με το δεξιό που ελέγχθηκε φυσιολογικός. Οι επιδιδυμίδα και ο σπερματικός τόνος ελέγχθηκαν επίσης φυσιολογικοί κατά την ψηλάφηση. Κατά τον εργαστηριακό έλεγχο που ακολούθησε εκτός των άλλων ανευρέθηκαν και φυσιολογικές τιμές δεικτών β-HCG (4,3 IU/ml), AFP (2,4μg/L) και LDH (154IU/L).

Κατά τον υπερηχογραφικό έλεγχο ο αριστερός όρχις εμφάνισε στο κάτω πέρας του ανομοιογενές υποηχοϊκό μόρφωμα (Εικ. 1). Η αξονική τομογραφία θώρακος και άνω-κάτω κοιλίας στις οποίες υποβλήθηκε ήταν χωρίς ευρήματα.

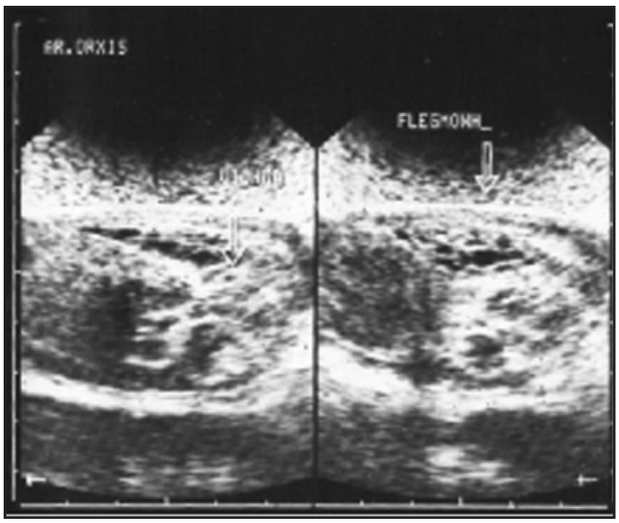

Εικόνα 1: *Ανομοιογενές υποηχοϊκό μόρφωμα ΑΡ όρχεως με χαρακτήρες φλεγμονής.*

Μετά και τον αποκλεισμό της κακοήθειας στο συγκεκριμένο ασθενή η περίπτωση αποδόθηκε σε φλεγμονή και συστάθηκε στον ασθενή αντιφλεγμονώδης και αντιβιωτική αγωγή και επανέλεγχος σε ένα μήνα.

Σε επανέλεγχο μετά από ένα μήνα με νέο υπερηχογράφημα το μόρφωμα παρέμενε αναλλοίωτο στον αριστερό όρχι στις ίδιες διαστάσεις (30x25mm) και με την ίδια μεικτή ηχοδομή (Εικ. 2).

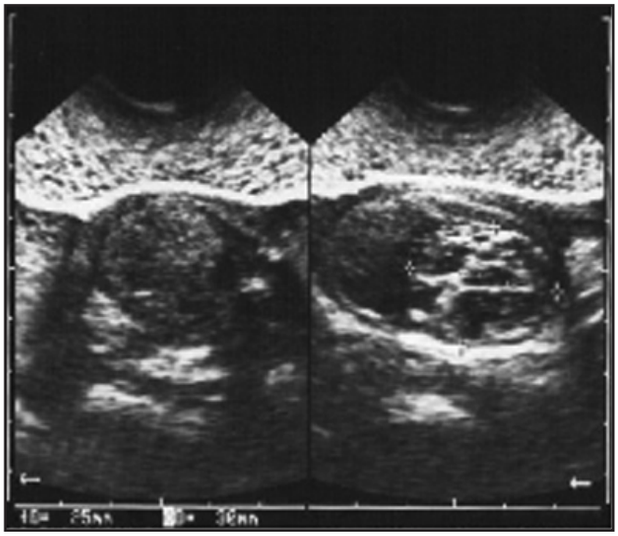

Εικόνα 2: *Ανομοιογενές υποηχοϊκό μόρφωμα ΑΡ όρχεως 30x25mm.*

Δεδομένης της σταθερής κλινικής και υπερηχογραφικής κατάστασης συστήθηκε νέος επανέλεγχος σε 20 ημέρες. Ο τελευταίος έλεγχος έδειξε ανομοιογένεια στην ηχοσύσταση του αριστερού όρχεως με πολλαπλές υπόπυκνες και υπέρπυκνες εστίες ως από ίνωση κατόπιν φλεγμονής. Οι διαστάσεις της βλάβης παρέμεναν σταθερές και μόνο το 1/3 του αριστερού όρχεως διατηρούσε φυσιολογική ηχοσύσταση (Εικ. 3).

Ακολούθως του κλινικοεργαστηριακού και απεικονιστικού ελέγχου και δεδομένης της σταθερής κατάστασης του μορφώματος μετά και από τη φαρμακευτική αγωγή, αποφασίστηκε η διενέργεια ερευνητικής αριστερού όρχεως με βουβωνική τομή. Μακροσκοπικά, μετά τη διάνοιξη της κάψας, εξήλθαν τμήματα αιματώματος και εύθρυπτος ορχικός

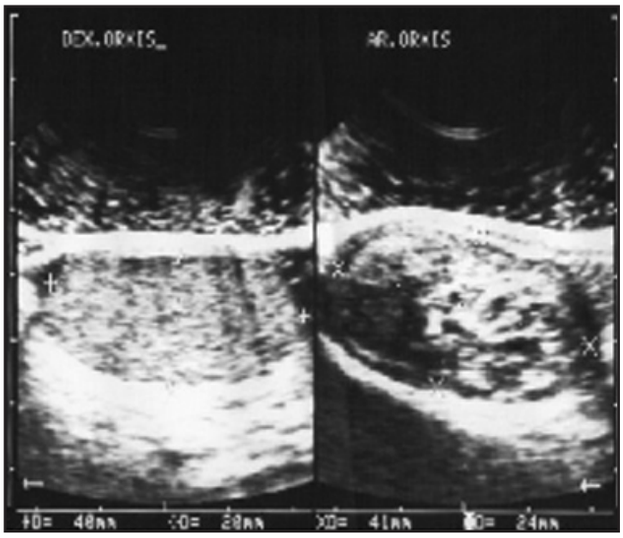

Εικόνα 3: *Σταθερό ανομοιογενές μόρφωμα ΑΡ όρχεως μικτής ηχοδομής.*

ιστός. Η ταχεία βιοψία που έγινε έδειξε ορχικό παρέγχυμα με νέκρωση χωρίς εμφανή στοιχεία κακοήθειας. Τελικά λόγω της έκτασης του αιματώματος και του νεκρωμένου ορχικού ιστού, ο όρχις κρίθηκε μη βιώσιμος και διενεργήθηκε υψηλή αριστερή ορχεκτομή.

ΑΠΟΤΕΛΕΣΜΑ

Για ιστολογική εξέταση στάλθηκε ο αριστερός όρχις διαστάσεων 4x2,5x1,5 cm με το σπερματικό τόνο μήκους 5cm και την επιδιδυμίδα συνολικού βάρους 25g. Ο όρχις παρουσίαζε βαθυέρυθρη χροιά και σπογγώδη σύσταση. Η μικρο-

σκοπική εξέταση πολλαπλών τομών έδειξε αιμορραγική νέκρωση του όρχεως. Στους περιορχικούς ιστούς εμφανιζόταν ινοβλαστική αντίδραση με πρόσφατες και παλιές αιμορραγίες, νέκρωση λίπους και αντίδραση τύπου ξένου σώματος. Τομές από την επιδιδυμίδα έδειξαν μέτριου βαθμού ίνωση, ενώ τα χείλη εκτομής ήταν ελεύθερα αλλοιώσεων.

ΣΥΖΗΤΗΣΗ

Η διαφορική διάγνωση επώδυνης διόγκωσης του οσχέου είναι ευρεία. Το ενδοορχικό αιμάτωμα δεν έχει ξεκάθαρη κλινικοεργαστηριακή εικόνα, για αυτό απαιτείται λεπτομερές ατομικό ιστορικό, υπερηχοτομογραφικός έλεγχος και πιθανώς ιστολογική εξέταση. Ο Barrington το 1914 περιέγραψε πρώτος ιδιοπαθή ενδοορχική αιμορραγία με οξύ άλγος κατά την εισβολή σε προηγουμένως φυσιολογικό όρχι, ο οποίος αντιμετωπίστηκε με ορχεκτομή.[5] Παρόμοια περίπτωση αναφέρθηκε από τους Ovesen και Mommsen το 1991 σε ενήλικα ασθενή χωρίς όμως ορχεκτομή, ενώ βιβλιογραφικά είναι εξαιρετικά σπάνια η εμφάνιση της πάθησης σε ασθενείς παιδικής ηλικίας όπως στη δική μας περίπτωση.[6]

Ο υπερηχοτομογραφικός έλεγχος έχει συμβάλει τα μέγιστα στη διαγνωστική προσέγγιση τέτοιων περιπτώσεων, ενώ η χειρουργική προσπέλαση και η ανοιχτή βιοψία, παρότι μπορούν να βοηθήσουν στη διάγνωση και τη διατήρηση του οργάνου, η ορχεκτομή σε ορισμένες περιπτώσεις δε μπορεί να αποφευχθεί.

SUMMARY

A. Zisopoulos, Chr. Sidiropoulos, G. Zitiridis, Chr. Panagiotidis

Testicular hemorrhage in an adolescent with painful testicular inflation.

Hellenic Urology 2012, 24: 70-73

Urology Department, Anticancer Hospital of Thessaloniki “Theageneio”

We report and discuss a case of testicular hemorrhage in a 15 year old patient presented with a three – month painful inflation of the left testis. There was no evidence of personal or family medical history. Following the clinical examination and the required laboratory and imaging tests the patient was dismissed with instructions for regular ultrasound follow-up. This rare, benign condition was finally dealt with orchectomy.

KEY WORDS: *ORCHIS HEMATOMA, TESTICULAR HEMORRHAGE*

ΒΙΒΛΙΟΓΡΑΦΙΑ

1. MORSE MJ, WHITMORE WF. Neoplasms of the testis. In: Walsh PC, Stamey TA, editors. Campbell's Urology (5th edn). Philadelphia, PA: WB Saunders Co., 1986, 1535-1582

2. ΜΕΛΕΚΟΣ ΜΔ. Σύγχρονη Ουρολογία. Ιατρικές εκδόσεις Π.Χ. Πασχαλίδη, 2006, 517-531

3. SINCLAIR J, FERUCCI P, LOVELL M, KOYLE M: Spontaneous testicular hemorrhage in an adolescent. J Urol 2003, 169: 303-304

4. EVANS, JK, TEDDI JR, WEATHERBY F. Spontaneous intratesticular hemorrhage masquerading as a testis tumor. J Urol 1985, 134: 1211

5. BARRINGTON F JF. Spontaneous hemorrhage into the testicle. Br J Surg 1914-1915, 2: 400

6. OVESEN P, MOMMSEN S. Spontaneous intratesticular hemorrhage. Urol Int 1991, 46: 107