ΕΛΛΗΝΙΚΗ ΟΥΡΟΛΟΓΙΑ 2010, 22: 289-293

Ενδιαφέρουσα περίπτωση

Ανενεργό καρκίνωμα φλοιού επινεφριδίου

Χ. ΣΙΔΗΡΟΠΟΥΛΟΣ, Α. ΖΗΣΟΠΟΥΛΟΣ, Γ. ΖΙΤΙΡΙΔΗΣ, Σ. ΠΕΦΤΟΥΛΙΔΗΣ

Το ανενεργό καρκίνωμα του φλοιού του επινεφριδίου αποτελεί σπάνιο όγκο που δύναται να εξορμάται από οποιαδήποτε στιβάδα του επινεφριδιακού φλοιού. Δύσκολα διαγιγνώσκεται σε πρώιμο στάδιο εξαιτίας της ανατομικής θέσης του οργάνου και της απουσίας ειδικής συμπτωματολογίας. Θεραπεία εκλογής αποτελεί η χειρουργική εκτομή του όγκου, ενώ η χημειοθεραπεία και η ακτινοθεραπεία χρησιμοποιούνται νεο-επικουρικά, επικουρικά ή παρηγορικά. Στο παρόν κείμενο παρουσιάζεται περιστατικό ανενεργούς καρκινώματος του φλοιού του αριστερού επινεφριδίου, το οποίο αντιμετωπίστηκε χειρουργικά και αναφέρονται τα κλινικά και παθολογοανατομικά ευρήματα σε συνάρτηση με την ελληνική και διεθνή βιβλιογραφία.

Λέξεις ευρετηριασμού: Καρκίνωμα επινεφριδίου, ανενεργό καρκίνωμα επινεφριδίου, όγκοι φλοιού επινεφριδίου, εγχειρητική επινεφριδίων, φλοιοεπινεφριδιακό καρκίνωμα.

Εισαγωγή

Τα φλοιοεπινεφριδιακά καρκινώματα είναι σπάνιοι όγκοι που προέρχονται από οποιοδήποτε στρώμα του φλοιού του επινεφριδίου.[1] Η πλειονότητά τους απαντάται σε άτομα ηλικίας μεταξύ 20 και 50 ετών.[2] Διακρίνονται σε λειτουργικούς (ενεργείς) και σε μη λειτουργικούς (ανενεργείς) βάσει της εκτροπής ή όχι από τη φυσιολογική ενδοκρινική λειτουργία των επινεφριδίων.[3] Παρόλο που τα ανενεργά φλοιοεπινεφριδιακά καρκινώματα δεν είναι ικανά να παράγουν σημαντικές ποσότητες ενεργών ορμονών, εντούτοις πολλά από αυτά σχηματίζουν ανενεργά στεροειδή ορμονικά πρόδρομα, γι' αυτό ο όρος "ανενεργό" δεν πρέπει να θεωρείται απόλυτα ακριβής.[3] Οι ανενεργοί όγκοι φαίνεται να είναι συχνότεροι στους άνδρες[2,3] (αναλογία 3:2), σε αντίθεση με τους ενεργούς που εμφανίζονται συχνότερα στις γυναίκες, σε αναλογία 7:3.[4] Ο αιτιολογικός τους παράγοντας δεν έχει διευκρινιστεί μέχρι σήμερα, ωστόσο το Li-Fraumeni σύνδρομο και η έλλειψη των ογκοκατασταλτικών γονιδίων 17p, 13q θεωρούνται αιτίες της θανατηφόρου εξέλιξης των όγκων αυτών. Επιπλέον, η έκφραση του h19 γονιδίου βρίσκεται σημαντικά μειωμένη τόσο στο ενεργό όσο και στο ανενεργό καρκίνωμα επινεφριδίου.

Η χειρουργική αφαίρεση των ανενεργών φλοιοεπινεφριδιακών καρκινωμάτων αποτελεί θεραπεία εκλογής, ωστόσο η πρόγνωσή τους είναι πολύ πτωχή.[3,4] Σε αυτό συμβάλλει η καθυστερημένη διάγνωση λόγω ανατομικής εντόπισης και απουσίας ειδικής συμπτωματολογίας (82% των ασθενών έχουν ήδη μεταστάσεις τη στιγμή της διάγνωσης). Οι συχνότερες μεταστάσεις αφορούν τους πνεύμονες (71%), λεμφαδένες (68%), το ήπαρ (42%) και τα οστά (26%).[4] Αξίζει να σημειώσουμε ότι τα περισσότερα ανενεργά φλοιοεπινεφριδιακά καρκινώματα διαγιγνώσκονται κατά τη διάρκεια της ζωής των ασθενών, σε αντίθεση με τα ανενεργά επινε-

Ουρολογικό Τμήμα Α.Ν.Θ. «Θεαγένειο»

φριδιακά αδενώματα τα οποία αποτελούν συνήθως τυχαία νεκροτομικά ευρήματα.[3]

Περιγραφή της περίπτωσης

Άνδρας, ηλικίας 53 ετών, προσήλθε στα εξωτερικά ιατρεία αιτιώμενος έντονη καταβολή δυνάμεων και ψηλαφητή επώδυνη μάζα στο αριστερό υποχόνδριο από 20ημέρου. Κατά την εισαγωγή του στο νοσοκομείο έγινε ο συνηθισμένος εργαστηριακός έλεγχος, ο οποίος ήταν καθόλα φυσιολογικός, εκτός από μια τριψήφια τιμή ΤΚΕ (115). Στην ενδοφλέβια ουρογραφία που διενεργήθηκε απεικονίστηκε μάζα στον άνω πόλο του αριστερού νεφρού (Εικόνα 1) και ο υπερηχογραφικός έλεγχος επιβεβαίωσε συμπαγή όγκο άνω πόλου αριστερού νεφρού ο οποίος συμπεριελάμβανε και το σύστοιχο επινεφρίδιο (Εικόνα 2). Η αξονική τομογραφία κοιλίας που ακολούθησε αποκάλυψε στοιχεία, τα οποία συνηγορούσαν για όγκο του Grawitz (Εικόνα 3). Δεν απεικονίστηκε διήθηση των οπισθοπεριτοναϊκών λεμφαδένων ούτε μεταστάσεις σε άλλο όργανο, αφού και η αξονική θώρακος ήταν άνευ παθολογικών ευρημάτων.

Εικόνα 1. Ενδοφλέβια ουρογραφία που δείχνει μάζα στον άνω πόλο του αριστερού νεφρού με παρεκτόπιση αυτού προς τα κάτω.

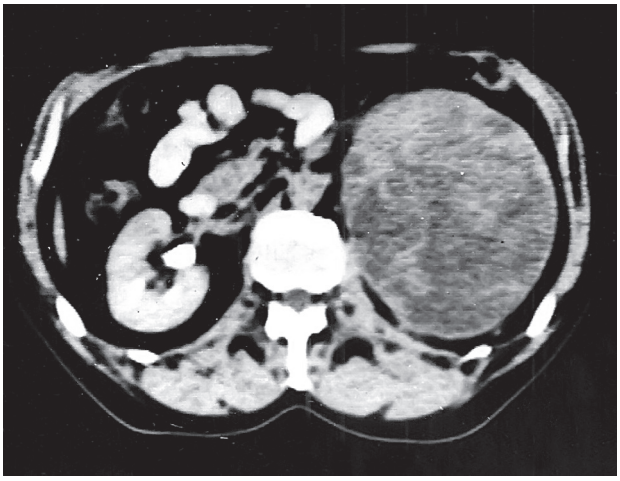

Εικόνα 2. Αξονική τομογραφία που δείχνει μια ευμεγέθη μάζα στον αριστερό νεφρό.

Εν συνεχεία, ο ασθενής υποβλήθηκε σε εργώδη αριστερά νεφρεκτομή με οσφυϊκή προσπέλαση. Το παρα-

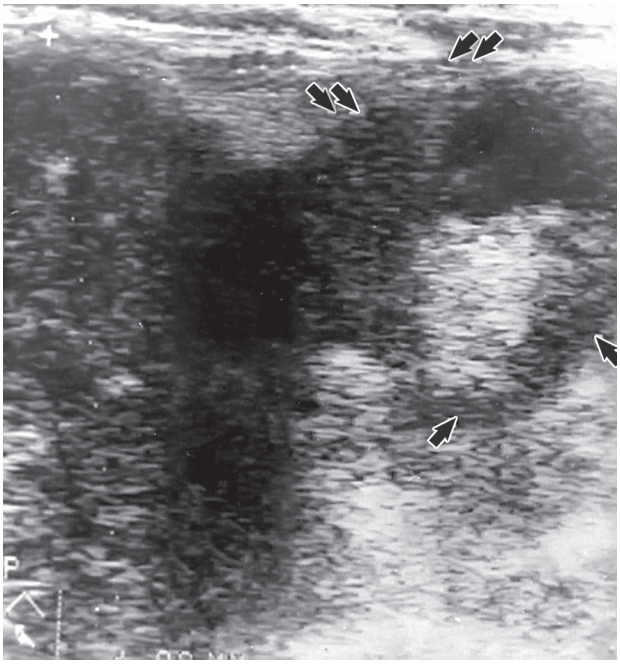

Εικόνα 3. Υπερηχογράφημα σε οβελιαία τομή που δείχνει μια υποηχοϊκή μάζα άνω πόλου του αριστερού νεφρού διαμέτρου 99 χιλ. ευρισκόμενη άνωθεν του αριστερού νεφρού και κάτωθεν του σπλήνα.

σκεύασμα περιελάμβανε το νεφρό διαστάσεων 10,5 × 5 × 4 cm και τον όγκο διαστάσεων 16 × 13 × 10,5 cm (Εικόνα 4). Παθολογοανατομικά, η διάγνωση ήταν καρκίνωμα του φλοιού του επινεφριδίου καλής διαφοροποίησης με διήθηση της κάψας χωρίς όμως ρήξη αυτής (Εικόνα 5).

Θεραπευτικά, ακολούθησε ακτινοθεραπεία με Co^{60} και δόση 5000 r σε 36 ημέρες. Στο μετεγχειρητικό έλεγχο οι τιμές των 17-κετοστεροειδών και 17-υδροξυκορτικοστεροειδών ήταν φυσιολογικές. Ο ασθενής βρέθηκε σε καλή γενική κατάσταση σε επανέλεγχο 15 μήνες μετά την εγχείρηση.

Συζήτηση

Οι ανενεργοί όγκοι του φλοιού του επινεφριδίου είναι σπάνιοι, δεδομένου ότι μέχρι σήμερα έχουν ανακοινωθεί μόλις 200 περιστατικά παγκοσμίως. Γενικά το καρκίνωμα του φλοιού του επινεφριδίου ευθύνεται για < 0,2% όλων των θανάτων από καρκίνο. Προσβάλλει

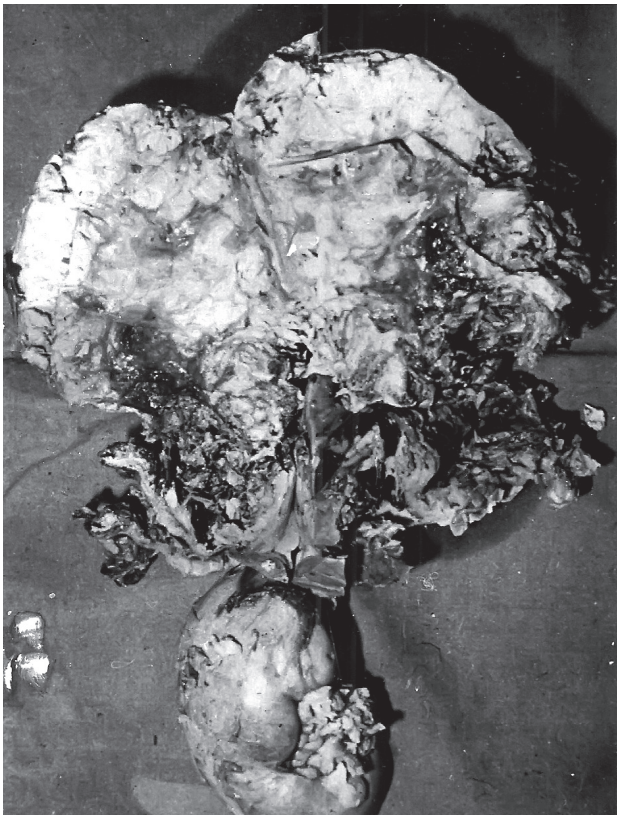

Εικόνα 4. Παθολογοανατομική εικόνα του παρασκευάσματος που δείχνει τον όγκο και το νεφρό. Ο όγκος περιβάλλεται από κάψα. Η επιφάνεια διατομής του όγκου είναι λοβωτή με περιοχές νέκρωσης και αιμορραγίας.

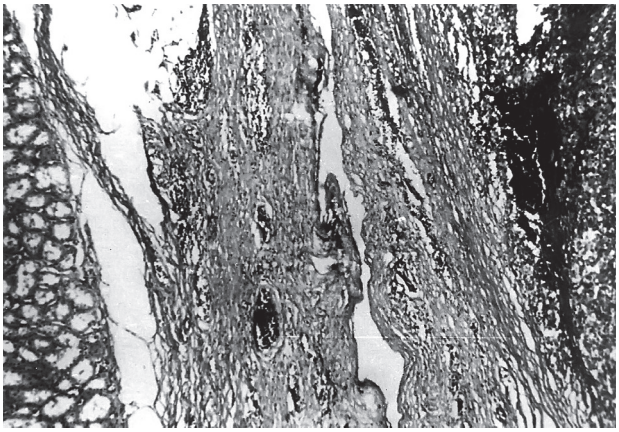

Εικόνα 5. Μικροσκοπική ιστολογική διατομή που περιλαμβάνει ιστό του όγκου και ιστό φυσιολογικού νεφρού. Ο όγκος περιβάλλεται από ινώδη ιστό.

2/1000 του πληθυσμού και αντιστοιχεί στο 0,023% όλων των κακοηθειών, εντοπιζόμενο συνήθως στο αριστερό επινεφρίδιο[5].

Τα συχνότερα συμπτώματα και κλινικά ευρήματα του ανενεργού φλοιοεπινεφριδιακού καρκινώματος είναι ψηλαφητή διόγκωση (μάζα), κοιλιακό άλγος, καταβολή δυνάμεων και πυρετός[2,3,4]. Υπάρχουν επίσης περιπτώσεις που η ανακάλυψη του όγκου είναι τυχαία σε απεικονιστικό έλεγχο. Η διάγνωση βασίζεται κυρίως στην ενδοφλέβια ουρογραφία με τομογραφία, την αγγειογραφία επινεφριδίου, την αξονική και μαγνητική τομογραφία[6]. Η νόσος δεν χαρακτηρίζεται από συγκεκριμένη κλινική σημειολογία, ούτε υπάρχουν ειδικές διαγνωστικές βιοχημικές εξετάσεις. Στα περισσότερα περιστατικά η διάγνωση τίθεται παθολογοανατομικά μετά τη χειρουργική εκτομή. Η FNA, του όγκου δεν μπορεί να διαφοροδιαγνώσει μεταξύ καρκινώματος και αδενώματος, γι' αυτό και χρησιμοποιείται μόνο για απόδειξη μετάστασης στο επινεφρίδιο και όχι για τη διερεύνηση του πρωτοπαθούς όγκου[6]. Η διαφορική διάγνωση περιλαμβάνει ενεργό φλοιοεπινεφριδιακό καρκίνωμα, φλοιοεπινεφριδιακό αδένωμα, φαιοχρωμοκύτωμα, αλδοστερόνωμα, μεταστατική βλάβη και μια ποικιλία μη νεοπλασματικών βλαβών[4]. Η ταξινόμηση των ανενεργών όγκων του επινεφριδίου φαίνεται στον πίνακα 1. Προς αποκλεισμό των ενεργών φλοιοεπινεφριδιακών καρκινωμάτων είναι δυνατόν να προσδιοριστούν προεγχειρητικά μια σειρά ορμονών, ώστε να αποδειχθεί ότι ο όγκος δεν είναι ενδοκρινικά ενεργός. Σε αυτές περιλαμβάνονται: η γλυκόζη αίμα-

ΠΙΝΑΚΑΣ 1

Ταξινόμηση των ανενεργών όγκων του επινεφριδίου

Όγκοι του φλοιού του επινεφριδίου
- Αδένωμα
- Καρκίνωμα

Όγκοι του μυελού του επινεφριδίου
- Γαγγλιονεύρωμα
- Γαγγλιονευροβλάστωμα

Αμαρτώματα
- Λίπωμα\Μυελολίπωμα
- Ίνωμα
- Νευρίνωμα
- Μύωμα
- Αιμαγγείωμα
- Λεμφαγγείωμα

Μεταστατικοί όγκοι

τος και η κορτιζόλη ούρων 24ώρου για τον αποκλεισμό του συνδρόμου Cushing, το κάλιο ορού, η δραστηριότητα της ρενίνης και η αλδοστερόνη ορού για τον αποκλεισμό του συνδρόμου Conn, η ανδροστενδιόνη, διυδροεπιανδροστερόνη και τα οιστρογόνα ορού για τον αποκλεισμό των συνδρόμων αρρενοποίησης και θηλεοποίησης αντίστοιχα. Ασφαλώς, τα ενεργά φλοιοεπινεφριδιακά καρκινώματα εξαιτίας της παραπάνω ενδοκρινικής δράσης τους έχουν πολύ πιο θορυβώδη και χαρακτηριστική κλινική εικόνα από τα ανενεργά, οπότε και διαγιγνώσκονται σε πιο πρώιμα στάδια.

Δεδομένου ότι η χημειοθεραπεία έχει περιορισμένη αξία στην αντιμετώπιση των νεοπλασμάτων αυτών, η προσέγγισή τους είναι κυρίως χειρουργική. Η προσπέλαση γίνεται είτε με διαπλευρική είτε κυρίως με θωρακοκοιλιακή τομή[3]. Υποτροπές μετά από ριζική εκτομή είναι συχνό φαινόμενο[4]. Για την παρακολούθηση της μετεγχειρητικής πορείας είναι δυνατόν να χρησιμοποιηθεί η μέτρηση των μεταβολιτών της πρεγνενολόνης στα ούρα διότι μερικοί ασθενείς εμφανίζουν αυξημένη απέκκριση αυτών των ουσιών[3]. Αρκετοί συγγραφείς συμφωνούν για τη μετεγχειρητική ακτινοθεραπεία, ενώ για τη χημειοθεραπεία το σκεύασμα εκλογής είναι το mitotane, του οποίου οι παρενέργειες θα πρέπει να λαμβάνονται σοβαρά υπόψη[3]. Ο τρόπος δράσης τού mitotane δεν είναι γνωστός, φαίνεται όμως πως αναστέλλει με κάποιο τρόπο τη σύνθεση στεροϊδών ορμονών και είναι τοξικό έναντι των κυττάρων του φλοιού των επινεφριδίων. Μελέτη επίσης έδειξε πως υπάρχει όφελος όταν χρησιμοποιείται επικουρικά μετά την επέμβαση[7]. Άλλοι χημειοθεραπευτικοί παράγοντες που χρησιμοποιούνται σε θεραπευτικά πρωτόκολλα είναι η cisplatin, η doxorubicin, η etoposide και η streptozotocin[4]. Η χημειοθεραπεία χορηγείται επικουρικά ή νεοεπικουρικά με σκοπό να καταστούν χειρουργήσιμα περιστατικά που αρχικά θεωρούνται ανεγχείρητα.

Η ανάπτυξη κατάλληλης θεραπευτικής αντιμετώπισης των ανε-νεργών φλοιοεπινεφριδιακών καρκινωμάτων είναι πολύ περιορισμένη λόγω της σπανιότητας των όγκων αυτών[3]. Όπως αναφέρθηκε, η πρόγνωση της νόσου είναι πολύ πτωχή και το προσδόκιμο επιβίωσης δεν ξεπερνά το έτος. Τέλος, αξίζει να σημειωθεί πως αυτόματη υποχώρηση του όγκου έχει μεν περιγραφεί, αλλά αποτελεί εξαιρετικά σπάνιο φαινόμενο[8].

Summary

CH. SIDIROPOULOS, A. ZISOPOULOS, G. ZITIRIDIS, S. PEFTOULIDIS

Non functioning adrenal cortical carcinoma. *Hellenic Urology 2010, 22: 289-293*

Urological Department of Cancer Hospital of Thessaloniki "Theageneion"

Non functioning adrenal cortical carcinomas are rare tumors that may arise from any layer of the adrenal cortex. The diagnosis of these tumors in early stage is difficult because of their site and the lack of specific symptoms. Surgery remains the primary treatment. Chemotherapy and radiotherapy are also used as adjuvant, neo-adjuvant or palliative treatment. The prognosis is very poor. We report a rare case of non functioning left adrenal cortical

carcinoma, documented postoperatively by pathological examination. The clinical, surgical and prognostic patterns are briefly discussed in relation to the Greek and international literature.

Key words: Adrenal carcinoma, non functioning adrenal cortical carcinoma, adrenal cortical tumours, surgery of adrenal cortical, adrenal cortical carcinoma.

ΒΙΒΛΙΟΓΡΑΦΙΑ

1. SAKASHITA S, KASHIWAGI A, MARU A. Primary aldosteronism due to adrenal cortical carcinoma. J Urol 1984, 132: 959-961.
2. ΝΤΑΒΙΛΑΣ Ν, ΘΑΝΟΣ Α, ΛΟΛΑΣ Κ, MANIKA Z. A case of non-hormonal adrenocortical tumor. J of the Hellenic Urological Association 1985; 22: 1.
3. ANDERSON EE. Nonfunctioning tumors of the adrenal gland. Urol Clin N Amer 1977, 4: 263-271.
4. KAUR P, CHAUHAN A, SINGH G, KATARIA SP, MATHUR SK. Incidentally Discovered Nonfunctioning Adrenal Cortical Carcinoma: A Case Report And Review Of Literature. The Internet Journal of Third World Medicine 2009, 7: 2.
5. MARTOLANA G, GIBERTI C, PESCATORE D, GIULIANI L. Preoperative evaluation of adrenal cortical carcinoma extending into the inferior vena cava. J Urol 1982; 128: 792.
6. ΛΙΝΟΣ ΔΑ. Adrenal Incidentaloma (adrenaloma). Hormones 2003, 2: 12-11.
7. TERZOLO M, ANGELI A, FASSNACHT M, et al. Adjuvant mitotane treatment for adrenocortical carcinoma. N Engl J Med 2007, 356: 2372-2380.
8. KIM KH, PARK JC, LIM SY, SOHN IS, YUN KH, CHO SH, et al. A case of non-functioning huge adrenocortical carcinoma extending into inferior vena cava and right atrium. J Korean Med Sci 2006, 21: 572-576.